Lane Medical Library
1914

Aus der Kgl. Universitäts-Frauenklinik zu Halle (Saale)
Dir. Geh. Med.-Rat Prof. Dr. Veit.

Ein Beitrag zur „Graviditas Ovarica".

Inaugural-Dissertation

zur

Erlangung der Doktorwürde in der Medizin und Chirurgie

mit Genehmigung der hohen Medizinischen Fakultät

der

Vereinigten Friedrichs-Universität
Halle-Wittenberg

vorgelegt von

Erich Müller
aus Naumburg a. S.

Halle a. S.
Hof-Buch- und Steindruckerei von C. A. Kaemmerer & Co.
1914.

Gedruckt mit Genehmigung
der medizinischen Fakultät der Universität Halle-Wittenberg.

Referent: Geh. Medizinalrat Prof. Dr. med. et. jur. **Veit.**

Veit
z. Z. Dekan.

Meinem Onkel Herrn Rentier Max Voigt

in Dankbarkeit gewidmet!

Digitized by the Internet Archive
in 2026

https://archive.org/details/IA40153712_0026

Im Sommersemester 1912 wurde mir von Herrn Geheimrat Professor Dr. Veit-Halle ein der Graviditas Ovarica sehr verdächtiger Fall gütigst zwecks Bearbeitung zur Verfügung gestellt. Ich halte den Fall für recht interessant und hoffe durch seine Bearbeitung einen kleinen Beitrag zu dem großen, zur Zeit noch sehr umstrittenen Kapitel der Gravidität auf dem Ovarium zu liefern. Es wird heutzutage noch von vielen Autoren die Möglichkeit eines solchen Ereignisses entweder gänzlich in Abrede oder mindestens sehr in Frage gestellt.

Ich lasse zunächst einen Auszug aus der Anamnese und dem Operationsbericht folgen, bevor ich zur genaueren Analysierung des betreffenden Falles übergehe.

Es handelt sich um eine 36jährige Patientin, deren Eltern an Phtisis pulmonum gestorben sind, die ferner selbst Lungenerscheinungen gehabt haben will und schließlich die verschiedensten Infektionskrankheiten der Kinderjahre, auch Arthritis rheumatica, Bleich- und Gelbsucht durchgemacht hat. Appendicitis acuta mit anschließender Peritonitis haben sich im späteren Lebensalter an die große Reihe der Krankheiten angeschlossen.

Aus dieser gehäuften Anzahl von Krankheiten entnehme ich erstens, daß Patientin einen recht wenig widerstands-

fähigen Organismus hat und zweitens folgere ich daraus, daß dieser geschwächte Organismus sehr leicht Anomalien seiner Funktionen ausgesetzt sein kann. Diese Funktionsanomalien eines mangelhaft angelegten Organismus können sich auch zeigen in der höchsten Stufe der Tätigkeit des weiblichen Körpers, in der Funktion der Genitalien, in der Fortpflanzung. Im Jahre 1907 machte Patientin eine normale Entbindung durch; im Jahre 1908 folgte ein Abort im sechsten Monat mit anschließendem ernsten Puerperalfieber, bedingt durch Bacterium coli.

Die Menses begannen im 15. Lebensjahre, für unsere Breiten wohl etwas spät; dieselben waren stets unregelmäßig, oft bis zu acht Tagen anhaltend.

Die letzte Regel trat ein am Anfang des Februar 1912. Seit Ende Januar hatte sie über Schmerzen im Abdomen zu klagen, kam wiederholt behufs Behandlung in die Klinik weil ein rechtsseitiger Adnextumor gefunden wurde, der früher — nach Ablauf des Puerperalfiebers — nicht bestand und wurde wegen dieser Beschwerden am 19. Februar 1912 in die Hallenser gynäkologischc Klinik aufgenommen.

Folgende Tatsachen ergab die innere Untersuchung: „Rechts vom Uterus im Douglas'schen Raum ein weicher aus zwei Teilen bestehender Tumor der trotz Bestehens der Menses, und weil er früher nie da war, den Verdacht auf Extrauterinschwangerschaft erweckt. Der Tumor bleibt unverändert bestehen, vergrößerte sich eher und deshalb wird zur Operation geraten".

Die am 20. Februar 1912 vorgenommene Laparotomie ergab folgende Befunde: „Faszienquerschnitt schräg nach oben durch die Haut. Bei Eröffnung der Bauchhöhle ist flüssiges Blut in ihr. Die rechten Anhänge werden aus der

Tiefe des Beckens herausgeholt und zeigt es sich, daß sie blutig infiltriert sind. Abbinden des blutigen Gebildes mit Umstechung von 3 Fäden. Hierbei zeigt es sich, daß die Tube völlig unabhängig von der Erkrankung ist, so daß es sich also um eine Ovarialgravidität handeln muß. Schluß der Bauchhöhle mit Catgut für das Peritoneum" usw.

Heilungsverlauf war normal und am 7. März konnte Patientin als geheilt entlassen werden.

Um mir ein klares Urteil zu verschaffen und einen guten Einblick in die histologischen Veränderungen des exstirpierten Ovariums zu erlangen, habe ich das Präparat, welches in Formol fixiert und in Alkohol aufbewahrt war, durch einen Mittelschnitt, der durch die Längsachse des Organs gelegt wurde in zwei Hälften zerlegt. Die eine Hälfte wurde in Paraffin gebettet, und von diesem Block wurden 305 Serienschnitte gemacht. Betrachtet man den Mittelschnitt, so zeigt seine Oberfläche makroskopisch folgende Einzelheiten: Im Zentrum ungefähr zeigt sich eine verhältnismäßig große Zyste, deren Lumen sich peripherwärts allmählich erweitert bis zum 190. Serienschnitt. Im folgenden Schnitt wird eine Perforationsstelle sichtbar, die bis zum letzten Schnitt der Serie Nr. 305 weit klaffend wird (s. Fig. 1). An dem einen Pol der Zyste liegt ein reifender Graafscher Follikel, der sich weit ins Zystenlumen vorbuchtet. In Schnitt 115 ist das Ovulum im Discus oophorus deutlich zu erkennen.

Gehen wir seitlich von der oben erwähnten Zyste, so finden wir eine zweite solche, die vom Medianschnitt an zur Peripherie hin kleiner wird; in sämtlichen Serienschnitten ist dieselbe von einer kolloidähnlichen Masse erfüllt. Die

Wandung der Zyste ist im Vergleich zu den übrigen Teilen des Stroma Ovarii sehr reich an Blutgefäßen.

Am Hilus Ovarii besteht ein großes Corpus luteum, das meines Erachtens jüngeren Datums ist wegen seiner vom Rande her noch nicht sehr weit vorgeschrittenen Vaskularisation.

Da im Zentrum des Corpus die Vaskularisation noch nicht eingetreten ist, so möchte ich dasselbe für ein Corpus luteum im Alter von 14 Tagen bis höchstens 3 Wochen ansprechen.

In der Richtung nach dem Hilus Ovarii zu besitzt es eine Öffnung, die ich als Rupturstelle des ehemaligen Graafschen Follikels deuten möchte, und welche sich peripherwärts ein wenig erweitert, um sich dann wieder völlig zu schließen.

Zur Seite der an zweiter Stelle beschriebenen Zyste liegt ein anderes Corpus luteum, welches vom Ovarium wie abgeschnürt sich dem Auge zeigt und erst nach eine Reihe von Schnitten mit breiterer Basis ins Ovarialgewebe übergeht. Jedenfalls liegt es nicht vollkommen im Ovarium eingebettet, sondern es ragt becherartig aus demselben hervor.

Dieses Corpus luteum zeigt bedeutend mehr Vaskularisation und ist demnach sicher älteren Datums als das zuerst beschriebene; es zeigt ebenfalls ungefähr vom 190. Schnitt an eine freie Öffnung, die sich bald schließt. Mir macht es den Eindruck eines Corpus albicans im Alter von vielleicht 5—6 Wochen; besonders stark ist die Blutgefäßneubildung schon in den zentralen Teilen des Corpus.

Diese einleitende makroskopische Beschreibung des Präparats und der durch die Reihe der 305 Serienschnitte verfolgbaren plastischen Veränderungen habe ich den eigent-

lichen Ausführungen meines Themas vorausgeschickt, um dem Leser einen tunlichst klaren Einblick in den Gesamtbau meines Präparates zu verschaffen.

Ich gehe nunmehr über zur Erklärung der Stelle des Präparates, welche, als der Insertionsstelle der Gravidität verdächtig, genaue Untersuchung erheischt.

Zum Verständnis ihrer Topographie greife ich nochmals auf die eingangs beschriebene zentrale Zyste zurück.

Dieser Zyste ist, abgewandt vom Hilus, wie die schematische Skizze Fig. 1 (Schnitt 260) zeigt, eine Gewebsschicht aufgelagert, die sich nach beiden Polen des Ovarium erstreckt und sich der Eierstocksoberfläche eng anschmiegt, nicht immer mit ihr verwachsen zu sein scheint, zu seiten der Zyste frei mit freien Enden im Cavum abdominale flottiert.

Diese Schicht zeigt sowohl makroskopisch als mikroskopisch andere Beschaffenheit als sie das normale Ovarialgewebe aufweist. Makroskopisch sticht sie zunächst stark ab vom dunkler gefärbten Stroma Ovarii; besonders an der Stelle des innigen Verwachsenseins mit der Zentralzyste.

Auch macht sie einen bedeutend weniger kompakten Eindruck als die Wand der Zyste, die stark vaskularisiert ist.

Verschiedene größere und kleinere Blutextravasate sind durch ihr intensiv rotes Kolorit deutlich erkennbar.

Was die freien Enden dieser Gewebsschicht betrifft, so nehme ich an, daß diese beiden Endstücke ursprünglich über den Scheitel des Ovarium vereinigt gewesen sind, um eine recht ansehnliche Zyste darzustellen.

Diese meine Hypothese wurde mir von Herrn Geheimrat Veit und auch von Herrn Geheimrat Beneke bestätigt (s. Fig. 2).

Die Innenseite der Gewebsschicht ist, die ursprüngliche Zystenform angenommen, von einer zusammenhängenden Masse geronnenen Blutes überall bedeckt.

Einer Tatsache will ich hier noch besondere Erwähnung tun: Die erwähnte rupturierte, zentrale Zyste muß irgendwie mit der zuletzt beschriebenen hypothetischen Zyste kommuniziert haben (Fig. 1); aber trotz dieser Tatsache ist in die Zentralzyste bei der Katastrophe kein Blut eingedrungen, wenigstens ist auf keinem der Serienschnitte weder makroskopisch noch mikroskopisch Blut nachzuweisen.

Ich nehme an, daß die zentrale kleinere Zyste von der größeren hypothetischen Zyste durch deren allmählich immer stärker gewordenen Innendruck nach innen vorgebuchtet, gewissermaßen eingedellt worden und an einem Locus minoris resistentiae geborsten ist. In der Tat zeigen die Schnitte an den betreffenden Stellen eine Vorbuchtung der großen ins Lumen der kleineren Zyste.

Unerklärlich bleibt mir aber trotz alledem das ausgebliebene Eindringen des Blutes von außen nach innen bei der Ruptur, und die Entscheidung über diese merkwürdige Erscheinung wage ich hier nicht zu fällen.

Ich gehe nunmehr über zum Hauptpunkt meiner Ausführungen, zur mikroskopischen Analysierung der Wand der hypothetischen Zyste:

An der, dem Ovarium anhaftenden Stelle zeigt sich, daß die Gewebsschicht teilweise sehr innig dem Ovarialgewebe angegliedert, teilweise aber vom letzten durch feinere und breitere Spalträume getrennt ist. Aber selbst in diesen Spalten ist doch das Stroma Ovarii mit der Zystenwand durch mehr oder weniger zarte, bei stärkerer Vergrößerung maschen- oder netzartige Gewebsstränge verbunden.

An solchen Stellen, an denen ein inniger Zusammenschluß mit der Zystenwand besteht, sieht man bei genauerer Beobachtung, daß das Stroma Ovarii des öfteren zapfenartige Vorsprünge in die benachbarte Gewebsschicht vorgeschoben hat. Diese Gewebsschicht gewährt schon bei oberflächlicher Betrachtung einen Anblick, welcher von dem des Stroma Ovarii gänzlich verschieden ist, sodaß hierdurch auch an Stellen der innigsten Berührung beider Gewebsteile fast auf den ersten Blick eine ziemlich scharfe Differenziertheit zu konstatieren ist.

Im Gegensatz zu dem sehr bindegewebsreichen, kompakten Gewebe des Eierstockes zeigt die Zystenwand einen mehr sukkulenten Charakter, sie erscheint mir aufgelockert.

Ich denke, daß dieses letztere Gewebe vor der Katastrophe ganz andere Beschaffenheit gehabt hat; es wird durch den starken Innendruck der Zyste stark gedehnt gewesen sein, die Bindegewebsfasern werden eng aneinander geschmiegt gelegen haben. Nach der Ruptur haben sich die Enden vermöge ihrer Elastizität stark retrahiert; die Fasern, die vorher mehr gestreckt waren, liegen jetzt stark gewunden und geschlängelt; das Ganze stellenweise blutig infiltriert. Auch diese kleinen Blutungen in der Zystenwand leite ich mir aus der plötzlichen Kontraktion des Gewebes und damit der kleinen Blutkapillaren ab. Durch diese Kontraktion der Kapillaren hat sich deren Gewebe natürlich auch gelockert, die Stigmata werden sich erweitert haben, und die Folge der ganzen Erscheinung war eine Blutung per Diapedesin.

Durch Überdehnung und Ruptur der Kapillaren können meines Erachtens die Blutungen nicht erfolgt sein, da doch der innere Druck in der Zyste nur langsam gewachsen

ist und somit alle Gewebsteile der Dehnung lange folgen konnten.

v. Tussenbroeck findet an der Insertionsstelle des befruchteten Ovulum auf dem Corpus luteum ebenfalls zahlreiche Blutkoagula, als ein Zeichen, daß das Ovarialgewebe nicht gut den Anforderungen einer Gravidität vollauf genügen kann, eine Unterstützung der Websterschen Hypothese. Ich komme darauf noch in der Besprechung der Literatur zurück.

Auf meinen Fall übertragen bedeutet der Vergleich mit der van Tussenbroekschen Graviditas ovarica natürlich nur, daß das Stroma Ovarii auf anormale Reize leicht mit pathologischen Veränderungen antwortet.

Die Zystenwand verläuft, wie ich schon erwähnte, mit wenigen Ausnahmen dicht an das eigentliche Stroma Ovarii angeschmiegt links bis an die Stelle, wo das am Hilus gelegene Corpus luteum eingebettet liegt, auf dessen Rinde sie durch eine schmale Gewebsbrücke übergeht. Mitten über dem Corpus luteum setzt die Schicht, allmählich sich verbreiternd, an; auch hier die schon beobachtete lockere sukkulente Beschaffenheit des Gewebes. Die deutliche, große Verschiedenheit des Zystengewebes vom Gewebe des Ovarium ist gut zu erkennen; der obere Pol des Corpus luteum liegt überzogen von einer dünnen Schicht von Stroma Ovarii, diese wiederum bedeckt von dem Gewebe der Zyste. Warum eigentlich die Zystenwand einen solchen Ausläufer über das Corpus luteum schickt, ob diese Stelle vielleicht dem Zwecke einer Verankerung hat dienen sollen, ist mir zur Zeit noch nicht ganz klar geworden, möchte hierüber auch keine Hypothese aufstellen, sondern ich führte diese Stelle besonders an eben wegen dieser Eigentümlichkeit und ferner deshalb,

weil hier der Unterschied zwischen den beiden Gewebsschichten so deutlich zutage tritt. Das freie Ende links zeigt den gleichen Bau; es ist ein wenig fester zusammengefügt, als die dem Stroma anhaftenden Teile der Wand.

Das äußerste Ende stellt nach meiner anfangs aufgestellten Hypothese die Stelle der Ruptur dar. Diese Stelle ist ausgezeichnet durch zackige unregelmäßige Ausbuchtungen des Gewebes mit starker hämorrhagischer Infiltration. Diese Imbibierung mit Blut zeigt, daß hier ein Locus minoris resistentiae bestanden hat, der schließlich dem stetig wachsenden Innendruck nachgeben mußte. Ganz ähnliche Verhältnisse hat das entgegengesetzte freie Zystenende aufzuweisen. Es ist ebenfalls stark ausgefranst und mit Blut und Fibrin durchsetzt.

In dem Blutkoagulum, welches die Zyste erfüllt hat, und dessen Reste noch an deren Innenfläche haften, sind zahlreiche Fibringerinnsel, daneben auch noch Erythrozyten und Leukozyten nachzuweisen. Irgendwelche anders gearteten Gewebsbestandteile sind in keinem einzigen Serienschnitt vorhanden.

Desto interessanter und merkwürdiger aber ist die Berührungsstelle des Koagulum mit der Zystenwandung. Von einer Berührungsstelle beider Gewebsteile im eigentlichen Sinn des Wortes kann man gar nicht reden, insofern, als eine scharfe Grenze beider nirgends zu finden ist. Es findet vielmehr ein fast unmerklicher Übergang des Koagulum ins Zystengewebe statt (Fig. 3). Das Blutgerinnsel durchsetzt die innere Zystengewebsschicht, welche ihrerseits wiederum lange bindegewebige, aber ganz dünne, feine Stränge ins Blut hineinragen läßt. Verfolgt man den Verlauf dieser feinen Stränge bis dahin, wo sie in mit Blut nur ganz

wenig oder gar nicht durchsetztes Zystengewebe übergehen, so findet man überaus zahlreiche kleine Blutgefäße, deren ringförmiges Lumen eröffnet ist, und aus welchen Blutkörperchen ausgetreten sind.

Bevor ich meine Betrachtungen abschließe und zur Kritik des von mir beschriebenen Falles schreite, möchte ich auf die Literatur der Graviditas ovarica und die der Ovarialtumoren näher eingehen. Es war mir natürlich nicht möglich die gesamte Literatur zu bewältigen und daher habe ich mich im Studium derselben auf das Nötigste und Wichtigste beschränken müssen. Ich habe dabei gefunden, daß allenthalben große Neigung besteht, Hämatocelen auf den Ovarien auf andere Ursachen als auf Graviditas ovarica zurückzuführen, wenigstens in solchen Fällen, wo eine exakte Diagnosenstellung aus verschiedenen Gründen nicht angängig war.

Natürlich existieren auch Fälle, die über jeden Zweifel erhaben sein müssen, wie z. B. die von Dr. Catharine van Tussenbroek (d' Amsterdam) publizierte Arbeit: „Un cas de grossesse Ovarienne", mit welcher ich mich eingehend beschäftigt habe.

Hier handelt es sich um einen Fall von typischer, selten schön ausgebildeter Ovarialschwangerschaft:

Es waren fötale Elemente leicht nachzuweisen, Chorionzotten mit Langhans'scher Zellschicht, desgleichen Syncytium, auch die Reaktion der mütterlichen Gewebe auf die Reize der fötalen Neubildungen war erfolgt: Es hatte sich eine Plazenta gebildet, abweichend allerdings von der gewohnten Form, nicht diskoïd, sondern den Wandungen des Eisackes sich eng anschmiegend. Allerdings konnte die Bildung einer Decidua ausgeschlossen werden, ein Zeichen

dafür, dass das Ovar nicht allen Anforderungen, die eine zufällig auf ihm sicher eignende Schwangerschaft an dasselbe stellt, genügen kann.

Hierdurch wird die Annahme von Clarence Webster annähernd bestätigt, der in seiner Arbeit: „Ectopic Pregnancy“ die Möglichkeit einer Graviditas ovarica überhaupt in Abrede stellt. Er sagt nämlich, dass ein befruchtetes Ei sich nur allein in einem Gewebe implantieren kann, das sich der dezidualen Metamorphose zu unterziehen imstande ist, „that can respond to the genetic influence“. Wenn auch diese seine Hypothese durch die Tussenbroek'sche Arbeit eine starke Einbusse erlitten hat, so hat er doch in sofern Recht, als eine Decidua im obigen Falle fehlt, als ein Zeichen, dass das Ovarialgewebe nicht alle Bedingungen zwar nicht für das Zustandekommen einer Gravidität, so doch aber für die normale Fortentwickelung einer solchen erfüllen kann.

Um weiterhin die differential-diagnostischen Momente zwischen Graviditas ovarica und zystischer Entartung des Ovarium studieren zu können, habe ich mich mit Weinbrenner's Veröffentlichung: „Über vorgetäuschte Extrauterinschwangerschaft, zugleich ein Beitrag zu den Corpus luteum-Blutungen“ eingehend beschäftigt.

Weinbrenner schreibt u. a.: „Wir wissen heute, dass die Einnistung des Eies im Bette eines geborstenen Folikes oder auch auf der Oberfläche des Ovarium unter Benutzung tiefer Furchen der Albuginca oder Einsenkungen des Keimezithels vorkommen kann. Dadurch wird die wahre Natur einer Anzahl publizierter Fälle von Eierstocksblutungen, die mikroskopisch aber nicht untersucht wurden in Frage gestellt, und die Möglichkeit liegt nahe, dass sich unter

diesen Fällen auch frische Schwangerschaften und Ruptur verstecken.

Er betont, dass, wenn überhaupt Schwangerschaft vorliegt, in ganz frischen Fällen von Blutungen sicher Spuren fötaler Elemente zu finden seien, dass aber diese Wahrscheinlichkeit immer mehr abnähme, je länger zurück die Blutung liege, und dass, wenn die Blutung schon vor Wochen erfolgte, wohl kaum noch sichere Anhaltspunkte für eine beweiskräftige Diagnose vorhanden wären.

Besonderer Beachtung empfiehlt Weinbrenner Blutungen, welche in eine Follikelhöhle zu jeder Zeit ihrer Reifung, beim Platzen und bei der Entwicklung des Corpus luteum sich ereignen können. Erfolgt eine Blutung in ein Corpus luteum hinein, gleichviel in welchem Entwickelungsstadium es sich befindet, so entsteht eine Zyste. Diese Zysten platzen meist, können aber auch Kindeskopfgrösse erreichen und bersten nicht.

Als ätiologische Momente für derartige Hämorrhagien kommen die verschiedenartigsten Umstände in Betracht: Infektionskrankheiten, Hämophilie, Oophoritis, kleinzystische Degeneration, Neoplasmen, Stieltorsion usw. kurz, alles Momente, die eine starke und anhaltende Hyperämie des Organs verursachen. Auch bei sonst gesunden Genitalien können Überanstrengungen, Exzesse in Venere ätiologisch wirksam sein.

Weinbrenner behauptet auch, es könne eine Blutung in einem Follikel oder in ein Corpus luteum in Verbindung stehen mit dem Nichterscheinen der Menses. Er führt einen Fall an:

27j. III. para, Regel blieb aus, Schwangerschaft lag nicht vor. Gleichzeitig trat unter heftigen dysmenorrhoischen

Beschwerden eine Blutung in eine apfelgroße Corpus luteum-Zyste ein. Ich nehme an, dass diese Blutung vielleicht erst recht erfolgt wäre, wenn die Regel eingetreten wäre, infolge der dann vielleicht noch stärkeren Hyperämie der inneren Genitalien, und ferner habe ich nicht eruieren können, warum hier Schwangerschaft ausgeschlossen werden konnte.

Trotzdem möchte ich nicht wagen, hier ein Urteil zu fällen, sondern möchte die Entscheidung hierüber höheren Instanzen überweisen.

Weinbrenner referiert noch über zwei weitere Fälle, die ihm von Torn als Ovarialgraviditäten übermittelt worden waren:

Fall I. 37j. Frau, 2 Kinder, ein Abort, gut menstruiert; letzte Regel 16 Tage vor der Katastrophe, Schmerzen im Leib anfallsweise.

Laparotomie ergab ein ums Doppelte vergrößertes Ovar mit 3 Buckeln aus zystischen Follikeln bestehend, am lateralen Pol eine wallnußgroße Erhebung mit zackigem Riß, der ein Blutkoagulum umschließt. Die Wand des Hohlraumes bestand aus 2 Schichten: Einer Innern, aus Luteïnzellen bestehend und einer Äußeren rein bindegewebigen. Die Wand stellenweise von Blut durchsetzt. Es fand sich keine Spur von Gravidität.

Fall II. Anamnese ähnlich dem Fall I. Laparotomie ergab ein hühnereigroßes rechtes Ovarium, welches 1,5 mal stielgedreht war. Ein Buckel mit Riß. Der Douglas'sche Raum voll geronnenen Blutes. Viele kleine Zysten. Auch hier keine Gravidität. Der sonstige mikroskopische Befund ähnelt sehr dem oben beschriebenen Fall.

Es handelt sich in beiden Fällen somit um Blutungen in ein Corpus luteum, welches, bei schon bestehender

zystischer Entartung der Follikel, höchstwahrscheinlich auch schon zystisch war. Der zunehmende Blutdruck brachte alsdann die Zysten zum Bersten.

Die grob-anatomische Beschaffenheit beider Organe sprach nicht gegen Gravidität auf dem Ovarium. Mikroskopisch konnte dieselbe jedoch einwandfrei ausgeschlossen werden.

Ferner habe ich im „Schweizer Korrespondenzblatt" eine Publikation von Tschudi gelesen: „Lebensgefährliche Blutungen aus geplatzten kleinen Ovarialzysten."

Darin beschreibt Tschudi einen Fall, der zuerst als eine rupturierte Graviditas tubarica diagnostiziert wurde, der aber später, da die Menses kurz vorher eingetreten waren, da die Patientin immer anämisch ausgesehen hatte, und da der gut gespannte Puls 60 Schläge pro Minute zählte, den Verdacht auf Appendicitis acuta erweckte.

Die Laparotomie wurde vorgenommen mit dem überraschenden Resultat zunächst, das die Appendix völlig intakt war.

Man untersuchte den Uterus und Adnexe: Die Tuben waren normal; das eine Ovarium dagegen wies eine Zyste auf, die mit Blut angefüllt war, und deren blutig imbibierte Wand einen etwa 2,5 cm langen Riß hatte. Im Abdomen ca. 1,5 l flüssigen Blutes.

Ein Querschnitt durch das exstirpierte Ovarium ließ kleine Zystchen mit kolloidem Inhalt erkennen, besonders aber eine etwa bohnengroße Blutzyste.

Die mikroskopische Untersuchung ergab ein sehr bindegewebsreiches kompaktes Stroma Ovarii mit sehr fibröser Tunica, deren Epithel stellenweise fehlte. Die Blutgefäße zum größten Teil hyalin entartet. Das gesamte Organ zeigt

trotz verhältnismäßig jugendlichen Alters der Patientin Zeichen seniler Atrophie. Darauf führt Tschudi auch das frühzeitige Bersten des zystisch entarteten Graaf'schen Follikels zurück, welches zu einer abundanten abdominalen Blutung führte. Verfasser nimmt an, daß sich zunächst ein Hämatom aus einem degenerierten Gefäßchen entwickelt hat, das dann geplatzt ist.

Eine Graviditas ovarica war nach dem mikroskopischen Befunde auszuschließen. Tschudi weist darauf hin, daß in der Literatur nur wenige Fälle bekannt sind, wo Zystenrupturen letale Blutungen veranlaßt haben.

Ein ähnlicher Fall ist von Bürger im Zentralblatt für Gynäkologie 1904 beschrieben; wegen seiner Ähnlichkeit mit dem ebenerwähnten Fall, möchte ich nur kurz darauf hinweisen.

Sehr interessant war mir ferner die Abhandlung von Werth in F. v. Winckels Handbuch der Geburtshülfe: „Die Ovarialschwangerschaft".

Werth betont darin, daß erst die letzten Jahre die Anfänge einer Kenntnis auch der Frühstadien von Ovarialschwangerschaft gebracht haben und führt eine Reihe von diesbezüglichen Publikationen an: Kouwer und van Tussenbroek, Thompson, Anning and Littlewood, Mayo Robson, Mendes de Léon und Holleman, Hastings, Gilford, Franz und Gottschalk.

In sämtlichen Fällen war die Gravidität durch intrakapsuläre Blutungen unterbrochen worden und mit einer Ausnahme der Fruchtsack vor dem gynäkologischen Eingriff geborsten. Teils war das Ei in ein festes Koagulum eingeschlossen, teils im Bluterguß im Abdomen aufzufinden,

oder in einem Fall bei der Operation aus dem Eisack entschlüpft.

Werth ist der Ansicht, daß diese neueren Publikationen den absoluten Gegnern der Graviditas ovarica den Glauben an letztere aufzwingen müssen, den Gegnern, „die sich mit einem Schein des Rechts auf die Schwierigkeit sicherer Artbestimmung der ektopischen Schwangerschaft an Objekten aus späteren Stadien derselben beriefen . . .“

Aber doch ist eine positive Wirkung der neuesten Arbeiten nicht ausgeblieben; so hat sich Bland Sutton und viele Andere, die bis dahin hartnäckige Gegner waren, durch diese letzten Resultate der Forschung überzeugen lassen.

Ferner ist das Bild der Graviditas ovarica insofern vervollkommnet worden, als diese Arbeiten sämtlich deutlich beweisen, daß bei dieser Schwangerschaft „das implantierte Ei von vornherein eine sehr gefährdete Existenz führt“.

Leider ist nicht in allen Fällen eine genaue Untersuchung der Art und Weise der Einnistung des Eies angestellt worden. Jedenfalls hat man erfahren, und weiß man heute, daß das Schicksal der Graviditas ovarica je nach dem Sitz des Ovulum im Ovarium sehr verschieden sein kann.

Hat sich z. B. das Ei in der Nähe des Zentrums des Organes inseriert, so hat dasselbe mehr Gelegenheit, möglichst viel vom Ovarium zur Fruchtsackbildung heranzuziehen, und infolgedessen darf man der Schwangerschaft in solchem Falle quoad vitam eine günstigere Prognose stellen, eine größere Lebensdauer versprechen, als wenn das Ei sich in einem anderen Falle mehr peripherwärts inseriert und der Fruchtsack aus diesem Grunde nur eine dünne periphere Wandung haben kann, die durch den wachsenden Innen-

druck mehr der Atrophie und schließlich früher der Ruptur ausgesetzt ist.

Zur Beurteilung des von mir bearbeiteten Falles erscheint es für mich von Bedeutung, auch hier in Werths Abhandlung das an der Hand der oben erwähnten Fälle bestätigt zu finden, was Weinbrenner nur beiläufig erwähnt: „Die neueren Befunde, die zu mehreren uns eine außerordentlich oberflächliche Lage des nach kurzem Bestande schon aufgebrochenen Fruchtbettes zeigen, lassen die Möglichkeit einer von der Außenfläche des Organs ausgehenden Ansiedelung des Eies unter Benutzung tiefer, eindringender Furchen der Albuginea oder breiterer Einsenkuugen des Keimepithels nicht als ganz fernliegend erscheinen".

Als Beispiel zieht Werth den von Franz beschriebenen Fall heran, da hier in der Nähe des ins Stroma eindringenden Eirestes keine charakteristischen Rindenteile oder Reste einer Follikelwand auffindbar waren.

Gedeiht nun die Gravidität weiter, so stellen sich am Ovarium histologische Veränderungen ein, wie sie bei Tumoren des Ovars auftreten: Hypertrophia Ovarii, und bei weiterem Wachstum des Ovulum Konsumption des Stroma zum Zweck der Kapselbildung. Es kann ein Rest des Stroma übrigbleiben, genau wie bei Tumoren, die nicht auf Kosten des Stroma wachsen, z. B. bei Dermoidkystomen.

Für die Erhärtung der Diagnose „Graviditas ovarica" hält Werth an der Behauptung fest, das Tuben einschließlich des Fimbrienendes als unbeteiligt nachgewiesen werden müssen. Der von mir bearbeitete Fall erfüllt diese Bedingung wie aus dem Operationsbericht des Herrn Geheimrat Veit hervorgeht; es wird darin ausdrücklich auf diese Tatsache hingewiesen.

Eine intrakapsuläre Frühblutung hält Werth nach den von ihm angeführten Fällen für möglich und glaubt, daß sich hinter manchen als Hämatocele Ovarii und follikulären Eierstocksblutungen angesprochenem Falle in der Tat frühe Schwangerschaft mit Ruptur versteckt. In diesem Sinne möchte ich weiter unten auf die Weinbrennerschen Fälle nochmals Bezug nehmen.

An dieser Stelle möchte ich hier noch der Ansicht von v. Schickele-Straßburg über einen, von ihm selbst beobachteten Fall Erwähnung tun: v. Schickele anerkennt, daß die Diagnose einer Graviditas ovarica aus dem anatomischen Befunden sehr schwer sein kann, wenn die Gewebe durch schwere und lange andauernde Blutungen zerstört worden sind und deswegen sei eine genügende Begründung der Diagnose oft unmöglich. Sein Fall kann nur zu den bisherigen Vermutungen einen Beitrag liefern, den er aber der Hämatocele wegen für der Publikation wert hält. Die wichtigsten Untersuchungsbefunde führe ich kurz im Folgenden an:

Das Blutkoagulum war von einer echten Hämatocelenmembran überzogen aus derben Bindegewebe, das teilweise von frischen Blutungen durchsetzt ist. Die Grenzlinie zwischen dem Gewebe der Hämatocelenmembran und dem des Ovarium ist nicht scharf und verläuft zackig; dazwischen deutlich Stellen hyaliner Degeneration. Im Blutkoagulum fand Sch. Chorionzotten mit Langhansscher Zellschicht und Syncytium; eine Verbindung derselben mit den mütterlichen Geweben aber war nicht mehr nachweisbar, auch keine Deziduabildung.

v. Schickele hält den Fall für eine Graviditas ovarica: Das Ei hat sich am peripheren Pol des Ovarium inseriert

in der Nähe eines geborstenen Follikels, der sich aber trotzdem zum Corpus luteum zurückgebildet hat, und zwar hat epoophorale oder superfizielle Insertion stattgefunden.

Das Fehlen von Ovarialgewebe in der Wand des Eisackes führt Schickele auf eine Druckatrophie zurück. Reste eines Foetus wurden nirgends gefunden; derselbe scheint in die Bauchhöhle ausgestoßen und daselbst resorbiert worden zu sein. H. W. Freund nimmt an, daß es sich, ganz wie im Franz'schen Fall auch hier um zwei Follikel gehandelt hat, von denen der eine das Ei lieferte, welches, befruchtet, sich im Bett des anderen Follikels inserierte. v. Schickele ist jedoch nicht dieser Ansicht, sondern er entscheidet sich für eine Insertion auf der Albuginea.

Schließlich hatte ich noch Gelegenheit, eine relativ wenig bekannte niederländische Arbeit zu lesen. Wenn ich in derselben auch meist nur mir aus der Literatur schon bekannten Tatsachen begegnete, so fand ich doch darin einen recht interessanten historischen Überblick über alle bis dahin in der Literatur bekannten und beschriebenen Fälle von Graviditas ovarica. Dieser geschichtliche Bericht endet mit der Beschreibung des bekannten Franzschen Falles, der neben dem van Tussenbroek'schen Präparat einwandfrei und einzig in seiner Art dasteht: Es ist die Arbeit: „De la grossesse ovarienne“ par Mendes de Léon et Holleman. Den geschichtlichen Überblick entnehmen die Verfasser der Arbeit von Joaquin Collet y Gurgui: „Die Ovarialschwangerschaft vom pathol.-anatomischem Standpunkt.“ Dieser teilt historisch in zwei Perioden ein: 1. alte Periode bis Mayer 1845; 2. moderne Periode von Mayer bis auf die Neuzeit.

Die Fälle der ersten Periode sind meist schlecht untersucht und wurden fast stets als Ovarialzysten gedeutet oder sie gehören unter die Rubrik der Tubengravidität und teilweise der Tubo-Ovarialgravidität, wo sich das Ei in einer präformierten Tuben-Eierstockszyste entwickelt hatte.

In der modernen Periode bis 1880 auch meist schlechte Beobachtungen ohne Mikroskop und daher nur wenig Klarheit in der Beurteilung der verdächtigen Fälle.

Willigk beschreibt 1859 einen Fall, wobei Albuginea, Ovarien und Eisack ein untrennbares Ganze bilden, Tuben aber ganz unbeteiligt waren; fast allgemein erkannte man dieses Präparat als eine Graviditas ovarica an.

Von vielen Autoren wird das Zustandekommen einer Ovarialschwangerschaft überhaupt abgeleugnet, vorzüglich von den Engländern Clareuce Webster und Bland Sutton, welch beider Autoren ich schon an anderen Stellen Erwähnung tat. Sutton ließ sich allerdings bald zu anderer Meinung bekehren im Jahre 1901 durch die van Tussenbroek'sche Publikation.

Pozzi-Paris stellt die Gravidität ovarica als ein recht seltenes Ereignis hin; er stützt seine Behauptungen auf die Tatsache, kein einwandfreies diesbezügliches Präparat im Wiener Museum gefunden zu haben.

Es folgen in chronologischer Reihenfolge alsdann die Fälle von Martin, Gottschalk, Hertzfeld, Ludwig, die durchweg keine ganz einwandfreie Diagnose zulassen. Nur Stratz konnte in einem Falle mikroskopisch Chorionzotten nachweisen.

Wie schon erwähnt, schließt der historische Überblick mit einem Bericht über die Arbeit von Franz vom Gießener Kongreß: Es konnten in diesem Fall Chorion-

zotten bis in die Mitte des Ovarium nachgewiesen werden; alle sind sie mehr oder weniger degeneriert. Das Ei hatte sich im Bette eines zweiten Follikels eingenistet. Da Anamnese und klinische Erscheinungen nur den Verdacht auf Gravidität ovarica schöpfen ließen, so hat erst das Mikroskop den Schleier gelüftet und allein eine klare Diagnose ermöglicht.

Es fällt auf, daß in der Literatur seit 1883 im Ganzen nur 11 Fälle von Eierstocksblutungen beschrieben sind; das mag seinen Grund in der Tatsache haben, daß diese Erkrankung oft keine schweren Erscheinungen macht und daher kein chirurgischer Eingriff vorgenommen wird.

Rollin, („Thèse", Paris 1889) sagt: „Les hémorragies de l'ovaire sont moins rares qu'on ne le croit; elles ne méritent pas l'oubli daus lequel elles sont tombées, car leur intérêt est réel".

Unter den elf beschriebenen Fällen war nur einer der Gravidität verdächtig, sodaß daraufhin untersucht wurde; das Resultat indessen war negativ, wenigstens wurde festgestellt, daß in dem Blutkoagulum keine Chorionzotten vorhanden waren.

Mit Recht fordern die Verfasser zu einer genauen mikroskopischen Prüfung aller, auch nicht verdächtigter, Blutungsfälle auf, besonders, weil selbst erfahrene Untersucher sich leicht täuschen könnten in der Diagnose der abdominalen Tumoren und vorzüglich der Adnextumoren. Soweit der Bericht über die Arbeit von Mendes de Léon.

Die Schlußgedanken dieser Arbeit, welche sich mit der Differentialdiagnose der Abdominalgeschwülste beschäftigen, veranlassen mich, die zwei folgenden Fragen aufzuwerfen:

1. Kann eine Graviditas ovarica eine intraperitoneale Blutung machen?

Das ist entschieden zu bejahen, wie es die oben zitierten Belege aus der Literatur zweifellos bestätigen.

2. Kann aber nicht auch irgend ein Tumor des Eierstockes für derartige Hämorrhagieen ätiologisches Moment sein?

Diese zweite Frage zu beantworten und gleichzeitig, um mit der Entscheidung derselben die Diagnose meines Falles zu erhärten, habe ich an der Hand der Literatur auf Blutungen aus irgend welchen Ovarialtumoren gefahndet, und ich bin gesonnen, nur dann die Diagnose auf „Graviditas ovarica“ aufzugeben, wenn es mir gelingt, diesen Fall als einen Tumor Ovarii ganz bestimmter Art zu rubrizieren. Zu diesem Zweck habe ich in Veit's Handbuch der Gynäkologie die Pfannenstiel'schen Abhandlungen über die Pathologie der Ovarien eingesehen und habe dort gefunden, was ich im Folgenden kurz skizziere:

Nicht alle Tumoren der Ovarien führen zu Hämorrhagieen. Die ovigenen Tumoren, wie Dermoidzysten und Teratome bluten nie; selten bluten Fibrome und Angiome.

Dagegen können Follikelhämatome leicht bersten infolge entzündlicher Fluxion, oder durch sexuelle Kongestion, durch Stieltorsion.

Zysten der Graaf'schen Follikel kommen leicht durch irgendwelches Trauma zum Bersten, z. B.: durch brüske Bewegungen.

Ich verglich nunmehr meine Befunde mit den Erscheinungen und Bildern aller möglichen Ovarialtumoren und bin zu dem Resultat gelangt, daß es unmöglich ist, meinen Fall damit annähernd in Einklang zu bringen.

Follikelhämatom muß ich ausschließen; die Wandungen der Geschwulst müssen glatt sein und dürfen keine Erscheinungen bieten, wie das von mir beschriebene Präparat.

Auch gewöhnliche Ovarialzyste ist ziemlich sicher zu eliminieren; meines Erachtens müßten in einer solchen Graaf'schen Zyste Reste des Discus oophorus, wenn nicht gar ein Ovulum auf demselben erkennbar sein.

Das Tubo-Ovarialkystom bedarf eigentlich gar keiner Erwähnung; denn nach dem Operationsbericht meines Falles war die Tube völlig unbeteiligt an dem ganzen pathologischen Gebilde.

So komme ich nunmehr zum Abschluß meiner Arbeit und möchte versuchen, den von mir beschriebenen Fall zu kritisieren. Zunächst ist er, verglichen mit den von van Tussenbroek und Weinbrenner beschriebenen Fällen, prinzipiell von denselben verschieden, insofern, als es sich bei Tussenbroek um eine typische, voll ausgebildete Graviditas ovarica auf einem Corpus luteum, bei Weinbrenner angeblich nur um Blutungen aus Corporibus luteis handelt.

In meinem Falle sind Corpora lutea ganz unbeteiligt. Außer den zwei von mir beschriebenen Corpora lutea ist deren kein Drittes vorhanden, auch keine Reste eines solchen vor Allem Keines in der wichtigsten Gegend des ganzen Präparates, dort, wo die hypothetische Zyste dem Ovarium angelagert ist.

Es bleibt mir also übrig, die Entscheidung zu treffen, ob es sich in meinem Fall um eine einfache traumatische oder kongestive Ruztur eines zystischen Ovarialtumors oder wirklich um eine Graviditas ovarica handelt.

Ich erinnere daran, daß in den Weinbrenner'schen Fällen der Verdacht auf Extrauterinschwangerschaft jedesmal nahe lag; bei einigen Fällen konnte mikroskopisch Schwangerschaft ausgeschlossen werden, andere Fälle blieben ununtersucht.

Mir ist aber beim Lesen der Weinbrenner'schen Publikation sehr aufgefallen, daß Weinbrenner Schwangerschaft, trotzdem Verdacht auf solche bestand, ausschließt, nur, weil er keine fötalen Elemente findet und sämtliche von ihm untersuchte Fälle für Corpus luteum-Zysten hält. Meines Erachtens kann aber doch sehr wohl in manchem seiner Fälle Gravidität vorgelegen haben, und ich muß gestehen, daß ich mich eher der Ansicht Werth's anschließe, nämlich, daß hinter so mancher beschriebenen Hämatocele Ovarii frühe Schwangerschaft mit Ruptur versteckt ist, ohne daß fötale Reste mikroskopisch nachweisbar sein brauchen.

Von großer Bedeutung, fast möchte ich sagen, ausschlaggebend, waren für mich die Pfannenstiel'schen Arbeiten, durch deren Studium ich in die Lage versetzt worden bin, eine Blutung aus irgend einem Tumor Ovarii so gut wie sicher in meinem Fall auszuschließen, wie ich schon weiter oben dargelegt habe.

Ich komme somit zu der Diagnose: „Graviditas ovarica" und möchte diese Diagnose begründen in den 5 folgenden Hauptpunkten, die sich aus meiner Arbeit als Schlußfolgerung ergeben:

I. Zunächst bestärkt mich in dieser Annahme die schon erwähnte Erklärung Werth's und Weinbrenner's, daß die Einnistung eines befruchteten Eies im Bett eines geborstenen Follikels, auch auf der Oberfläche des Ovars statthaben kann. Ich weise nochmals an dieser Stelle auf

den von Franz beschriebenen Fall hin, bei welchem auch eine ganz oberflächliche Insertion des Eies stattgefunden hatte und wo in der Nähe des Ovulum keine charakteristischen Rindenteile oder Reste einer Follikelwand auffindbar waren. Desgleichen zeigt der von Schickele beschriebene Fall eine superfizielle Ei-Insertion. Ganz ähnlich sind ja auch die Befunde in meinem Fall.

II. Das vermeintliche Zystengewebe ist ganz anders beschaffen, als das als Basis dienende Stroma Ovarii; es scheint mir in ihm eine Art Auflockerung, ähnlich der Metamorphose der Mucosa Uteri gravidi stattgefunden zu haben, um dem befruchteten Ovulum Gelegenheit zur Einbettung zu geben.

III. Es besteht ein ganz ungewöhnlicher Übergang vom Blutkoagulum in die Wand der hypothetischen Zyste. Diese Imbibierung der Wand mit Blut und andererseits die zottenartige Auflockerung der Innenfläche der Zystenwand scheint mir zu zeigen, daß es sich nicht um eine gewöhnliche Eierstockszyste handeln kann; denn, läge eine solche mit Blutung ins Zystenlumen vor, so müßte die Innenfläche der Zyste glatt sein und eine scharfe Grenze vom Blutkoagulum aufweisen.

IV. Auffällig ist mir fernerhin die Arrosion der Blutgefäße in der Nachbarschaft der Zyste. Es scheint doch sicher hier eine irritative gewebslösende Kraft eingewirkt zu haben, welche die Gefäßarrosion und auch die sub III. erwähnte Auflockerung des Gewebes hervorgerufen hat. Diese gewebslösende Kraft kann sehr gut von einem befruchteten Ovulum ausgegangen sein.

V. Nun sind aber im ganzen Präparat fötale Elemente auch nicht in Spuren trotz genauester Untersuchung mikros-

kopisch nachzuweisen, sodaß mir durch diesen Tatsachenbestand die Stellung einer exakten Diagnose ganz unmöglich gemacht wird. Das befruchtete Ovulum kann aber total vernichtet und resorbiert worden sein. Zu dieser Annahme führt mich die Anamnese des Falles: Danach kann die Blutung in die hypothetische Zyste, oder auch „Fruchtsack" jetzt besser benannt, schon vor der eigentlichen Katastrophe bestanden haben; denn Patientin datierte ihre Schmerzen seit Ende Januar 1912 und gab sich wegen dieser Beschwerden erst am 19. Februar in klinische Behandlung; also kann demnach die Blutung, wenn auch nur in geringem Maße, schon 3—4 Wochen bestanden haben.

Die letzten Menses, die Patientin im Anfang Februar gehabt haben will, bin ich geneigt, gar nicht als menstruelle Blutung zu deuten, sondern ich möchte sie als eine ovarielle Hämorrhagie ansprechen, die sich auf dem Wege durch die Tuben, den Uterus, die Vagina, einen Weg teils nach außen verschafft hat, teils aber sich ins Cavum abdominale ergoß wo das Blut bei der Laparotomie gefunden wurde. Nun, daß nach längerer Zeit, hier können es also, ich wiederhole, 3—4 Wochen sein, noch fötale Reste im mütterlichen Gewebe und in einem Blutkoagulum auffindbar sein sollen, halte ich, den Erfahrungen und Annahmen Weinbrenner's gemäß für ausgeschlossen.

Ich bin geneigt, die Prozesse bei dieser Graviditas ovarica folgendermaßen aufzufassen:

Ein befruchtetes Ovulum, welches meines Erachtens dem zuerst weiter oben beschriebenen Corpus luteum von 2—3 Wochen entstammt, hat sich, entgegengesetzt vom Hilus Ovarii auf dem Keimepithel des Organs inseriert. (Superfizielle Insertion.) Das Stroma Ovarii hat schalenartig

zunächst das Ei eingehüllt. Bald aber mußte das letztere infolge der ungünstigen Ernährungsbedingungen (Webster's Hypothese) sehr schnell zu Grunde gehen, nachdem es vorher schon durch fermentative Vorgänge das mütterliche Gewebe nebst dessen Blutgefäßen aufgelockert und arrodiert hatte. Die unmittelbare Folge war eine stetig zunehmende Blutung per Diabrosin, das Ei wurde resorbiert, und der die Elastizitätsgrenze des Fruchtsackgewebes bald überschreitende Blutdruck führte schließlich die Katastrophe, die lebensgefährliche abdominale Blutung aus der Stelle der Ruptur hervor.

Der von mir bearbeitete Fall zeigt, daß bei Blutungen aus dem Gewebe der Ovarien mit der Diagnose „Graviditas ovarica“ sehr vorsichtig umzugehen ist; andererseits aber lehrt er auch, daß es mitunter enorm schwierig sein kann, mangels exakt beweiskräftiger Momente eine Extrauterinschwangerschaft ohne Weiteres von der Hand zu weisen.

Literatur-Verzeichnis.

1. Dr. Catharine van Tussenbroek: „Un cas de Grossesse Ovarienne“, publiziert in: „Annales de Gynécologie et d'Obstétrique“.
2. Weinbrenner-Magdeburg: „Über vorgetäuschte Extrauterinschwangerschaft, zugleich ein Beitrag zu den Corpus luteum-Blutungen“.
3. Tschudi, Schweizer Korrespondenzblatt: „Lebensgefährliche Blutungen aus geplatzten kleinen Ovarialzysten“.
4. F. v. Winkel, Handbuch der Geburtshilfe, II[II]: Werth, „Die Ovarialschwangerschaft“.
5. J. Veit, Handbuch der Gynäkologie, Pfannenstiel, „Pathologie der Ovarien“.
6. G. Schickele: „Ovarialgravidität mit Hämatocele“ in Hegar „Beiträge zur Geburtshilfe und Gynäkologie“ Bd. XI. p. 317.
7. Mendes de Léon et Holleman: „Revue de Gynécologie et de Chirurgie abdominale“ Tome VI. 1902, p. 387 „De la Grossesse ovarienne“.

Lebenslauf.

Ich, Carl Friedrich Erich Müller, wurde am 27. Juni 1887 zu Naumburg a. S., Prov. Sachsen, als Sohn des Gärtnereibesitzers Friedrich Müller geboren. In Naumburg besuchte ich das Reformrealgymnasium und bestand Ostern 1908 das Abiturientenexamen. Danach widmete ich mich dem Studium der Medizin, dem ich 1 Semester in Kiel, 4 Semester in Jena, 5 Semester in Halle oblag. In Jena bestand ich am 26. Juli 1910 die ärztliche Vorprüfung, in Halle am 24. Mai 1913 die ärztliche Staatsprüfung. Während meines praktischen Jahres war ich 6 Monate an der Heilanstalt Weidenplan und 6 Monate an der Kgl. medizinischen Universitätsklinik tätig. Das Colloquium bestand ich am 5. Juli 1913.

Die Approbation erhielt ich am 1. Juli 1914.

Meine Lehrer waren folgende Herren Dozenten:

in Kiel:

Harries, v. Korff, Meves, Reinke;

in Jena:

Biedermann, v. Eggeling, Haeckel, Knorr, Maurer, Meyer, Noll, Plate, Winkelmann;

in Halle:

Anton, v. Bramann, Beneke, Denker, Eisler, Eberth, Fränkel, Grouven, Grund, Harnack, v. Hoesslin, Heynemann, v. Hippel, Igersheimer, Mohr, Schulz, Stieda, Schmidt, Stoeltzner, Veit, Wullstein.

Fig. 1.

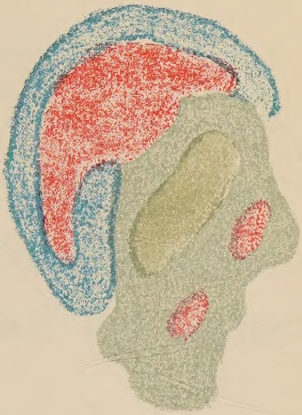

Fig. 2.

Fig. 3.